

Aneurysma van de arteria poplitea: meerdere gezichten maar goed behandelbaar

A.W. Malyar, co-assistent chirurgie, dr. M.R.M. Scheltinga en J.A. Charbon, chirurgen en H.L.M. Pasmans, radioloog

Samenvatting

Aneurysmavorming van de arteria poplitea (AAP) of knieslagader komt met regelmaat voor en is een locale uiting van gegeneraliseerd dilaterend vaatlijden. Het aneurysma kan een gevarieerd symptomencomplex geven, waaronder pijn door druk of een ruptuur, of veneuze trombose (door verdringing van de knieader). Echter, het meest gevreesd is een emboliserend knie-aneurysma dat bij presentatie al meerdere onderbeensslagaders (asymptotisch) heeft laten dichtslippen. Na occlusie van het laatste crurale vat wordt een dergelijk aneurysma plots 'symptomatisch' met soms desastreuze gevolgen.

Anamnese, lichamelijk onderzoek, diagnostiek en behandeling van het AAP worden na presentatie van een drietal casus besproken. Een AAP dat symptomatisch is, moet altijd chirurgisch worden behandeld, zeker bij een grootte van >3 cm. Ook het AAP dat subjectief zonder klachten is, maar bij onderzoek als embolisatiebron fungeert (bijvoorbeeld zoals blijkt uit afwezige voetpulsaties), behoeft vanuit preventief oogpunt een chirurgische correctie met een bypass. De resultaten van bypasschirurgie in deze patiëntengroep zijn goed.

Inleiding

De a. poplitea (knieslagader) is van alle perifere vaten het meest frequent aangedaan door aneurysmavorming¹. Een aneurysma van de a. poplitea (AAP) kent verschillende presentatievormen, waarbij primair onderscheid wordt gemaakt tussen de symptomatische en de asymptotische vorm^{1,3,7}. Symptomatie van het AAP kan zich onder meer uiten in versleping van stolsels naar het onderbeen (embolisatie). Een snelle behandeling door trombolysen en/of chirurgische correctie is in deze gevallen geïndiceerd ter voorkoming van irreversibele complicaties^{1-4,7}. Ook over de chirurgische behandeling van het 'verdringende' AAP (veneuze trombose door dichtdrukken van knieader of uitstralende pijn door druk op nerveuze structuren) bestaat weinig controverse. Echter, soort en timing van behandeling van een asymptotische AAP is wel onderwerp van discussie. Aneurysmagrootte en mate van trombosevorming zijn belangrijke criteria voor preventieve behandeling van een asymptotische AAP^{5,7,8}. Hoewel er weinig twijfel bestaat om een AAP van 3 cm of groter profylactisch te opereren^{1,2,5}, kunnen er ook bij een kleiner AAP wel degelijk aanwijzingen zijn dat invasieve therapie noodzakelijk is.

De vorm waarin een AAP zich manifesteert is veelal onvoorspelbaar. Aan de hand van de volgende casus wordt getracht het wispelturige karakter van het AAP te belichten.

Casus

Patiënt A is een 75-jarige man die sinds twee dagen klaagde over acuut ontstane, continue, krampende pijn in de linker kuitregio. Tevens had hij op de dag van opname een rare zwelling in de linker knieholte opgemerkt, welke doorliep tot bovenaan de kuit. Elf jaar tevoren had hij een infragenuale femoro-popliteale bypass *rechts* ontvangen in verband met een AAP; sindsdien had hij zich aan controle onttrokken. Bij lichamelijk onderzoek werd een vitale man gezien. In de linker knieholte werd een pulserende massa in de knieholte en kuit aangetroffen. Het onderbeen was normaal van kleur en temperatuur. Aan de voet werden de a. dorsalis pedis (ADP) en a. tibialis posterior (ATP) normaal gevoeld. Onder de waarschijnlijkheidsdiagnose 'symptomatisch AAP' werd ECHO/Dopplersonderzoek (Duplex) vervaardigd, wat een aneurysma met een maximale doorsnede van 31 mm liet zien. Bij aanvullend angiografisch onderzoek van het abdomen werd ook een buikaorta-aneurysma (AAA) van 77 mm doorsnede geconstateerd. Bij spoedoperatie werd een trombus buiten het vat gevonden wat pleit voor het bestaan van een ruptuur. De arteria poplitea werd onder en boven het aneurysma onderbonden en door een veneuze infragenuaal aangesloten femoropopliteale bypass overbrugd. Direct postoperatief waren de pulsaties aan ADP en ATP conform de preoperatieve situatie goed voelbaar. Het postoperatieve beloop werd gecompliceerd door een mild myocardinfarct waarvoor succesvolle conservatieve therapie werd ingesteld. Twee weken postoperatief was de enkelarmindex beiderzijds normaal (Re: 1,1 Li: 1,2; normaal >1). Drie maanden later werd bij patiënt met succes een endovasculaire behandeling voor zijn abdominale aneurysma uitgevoerd. Ruim drie jaar postoperatief was patiënt klachtenvrij en onbeperkt in zijn loopafstand. Een arteriële Duplex laat een goede flow door de bypass zien.

Patiënt B is een 50-jarige man die sinds een maand klaagde over progressieve inspanningsafhankelijke pijn in de rechter onderbeen. Ook gaf hij een slapend en koud gevoel aan in de rechter voet. Zijn voorgeschiedenis vermeldde een diepveneuze trombose van het femoropopliteale traject aan dezelfde zijde.

Bij lichamenlijk onderzoek werd een vitale man gezien met een diffuus gezwollen en cyanotisch verkleurd onderbeen. De omvang van het aangedane been was op kuitnivo 3,5 cm groter dan de andere zijde. De rechter voet imponeerde ischemisch en had een sterk vertraagde 'capillary refill'. Bij palpatie was de rechter liesarterie krachtig voelbaar, distaal hiervan werden geen pulsaties meer gevoeld. De teendruk was onmeetbaar laag, passend bij een arteriële vaatafsluiting. Duplexonderzoek van de veneuze vaatboom was zonder afwijkingen, er waren met name geen tekenen meer van de eerder doorgemaakte veneuze trombose. Echter, de distale a. poplitea bleek wel geoccludeerd. Het outflowtraject was marginaal met alleen een kort stukje distale a. fibularis, waarbij de voetarcus onzichtbaar bleek. Het gehele beeld pastte bij een volledig dichtgeslibd en opgestold onderbeentraject. De waarschijnlijkheidsdiagnose 'emboliserend AAP' werd gesteld. In eerste instantie werd getracht het geoccludeerde outflowtraject middels intra-arteriële trombolysie te desobstrueren, hetgeen blijkens controle angiografie onvoldoende lukte. De volgende dag werd gekozen voor een chirurgische ingreep door het aanleggen van een femorocrurale bypass naar de a. fibularis. Na snelle bypassocclusie volgden meerdere chirurgische trombectomieën, maar de bypass occludeerde evenzovaak. Gezien het slecht functionerende outflowtraject werd na drie pogingen afgezien van verdere reconstructies en werd het natuurlijke beloop afgewacht. Vier maanden later werd vanwege onduidelijke pijn en progressief gangreen een onderbeensamputatie verricht. De stompgenezing was per primam. Vijf jaar later is patiënt volledig onafhankelijk en kan hij zijn beroep als leraar normaal uitvoeren. Hij heeft met zijn onderbeenprothese een onbeperkte actieradius en fietst en tennist regelmatig.

Patiënt C is een 62-jarige man die met progressieve pijnklachten van zijn linkerbeen zijn huisarts bezocht. Deze voelde een zwelling in de linker knieholte en liet onder verdenking van een ruptuur van m. biceps femoris een echo vervaardigen, waarop een getromboseerd AAP van 55 mm werd gezien. Bij poliklinische presentatie vermeldde hij geringe lokale pijnklachten, maar zijn actieradius was onbeperkt. Bij lichamenlijk onderzoek bleek een forse en pulserende zwelling in de linker knieholte palpabel en werden pulsaties van de ADP en ATP op de voet gevonden. Aanvullend vaatonderzoek toonde een verlaagde E/A index (rust: 0,68, inspanning 0,43). Bij digitale subtractieangiografie werd een occlusie van de a. poplitea gezien met uitgebreide collateraalvorming en normale crurale vaten. Gezien het milde klachtenpatroon werd voor een 'watchfull-waiting' beleid gekozen. Negen maanden nadien bemerkte patiënt een verergering van de mechanische knieholteklachten. Bij hernieuwd onderzoek was het AAP tot 100 mm gegroeid. Een infragenaale veneuze bypassoperatie werd uitgevoerd waarbij tevens het AAP werd onderbonden. Postoperatief waren de ADP en ATP krachtig voelbaar. Ruim twee jaar na de behandeling is patiënt volledig klachtenvrij.

Discussie

Het aneurysma van de arteria poplitea (AAP) is vanwege zijn oppervlakkige ligging het vroegst ontdekte

aneurysma van de perifere circulatie. Zo werd reeds 200 jaar voor Christus een knieslagaderaneurysma door Antyllus beschreven^{1,10}. Er bestaat verwarring over de definitie van een AAP. Zo wordt gesproken van een AAP indien de diameter van de arteria poplitea >2 cm bedraagt, of 1,5 maal groter is dan meer proximale delen van het vat¹. Echter, andere auteurs spreken al van een AAP indien de diameter > 0,7 cm bedraagt². In navolging van de definitie van een aneurysmatisch verworpen infrarenale aorta (> 1,5 maal de normale diameter = aneurysma), lijkt het logisch om bij een normale a. popliteale diameter van 4-5 mm laatstgenoemde definitie (>0,7 cm) van een AAP te hanteren.

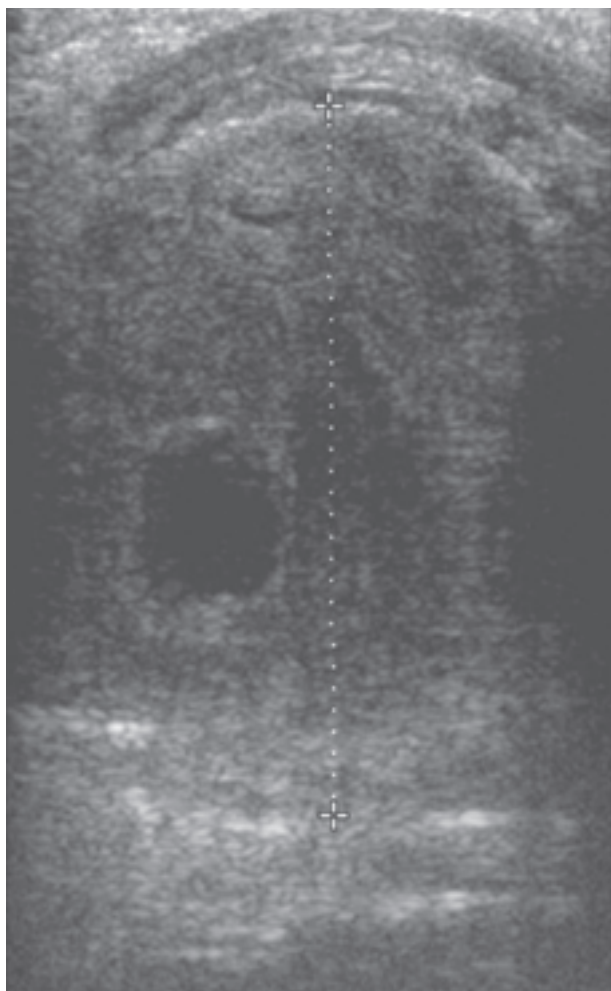Een AAP is, net als het infrarenale aneurysma van de aorta (AAA), een ziektebeeld van de ouderdom. De incidentie stijgt met de leeftijd en vertoont een piek rond het leeftijdsinterval 60-70 jaar^{1-3,6}. Het treft, net als het AAA, vaker mannen dan vrouwen¹⁻³. De precieze frequentie van het AAP is niet bekend, maar wordt geschat op 4-5 per jaar in een vaatchirurgisch centrum. Tevens is er de afgelopen jaren een toename van de incidentie te bespeuren door toegenomen levensverwachting, betere gezondheidseducatie en meer verfijnde vasculaire beeldvorming^{1,3}. De oorzaak van het ontwikkelen van een AAP is multifactorieel. Naast genetische factoren (sekse) zijn vaatwandschade door gegeneraliseerde atherosclerose, diabetes mellitus en roken de belangrijkste oorzaken^{1,2,6}. Tevens spelen mechanische stressfactoren zoals hypertensie en turbulente bloedflow bij aftakkingen een, waarschijnlijk beperkte, rol^{1,2,6}. Het AAP komt in 50-70% van de gevallen bilateraal voor^{1-3,6}. Ook is een sterke relatie aangetoond tussen de aanwezigheid van een AAP en een AAA. Bijvoorbeeld, individuen met een AAA hebben in 6-14% van de gevallen ook een AAP^{1,3}. Omgekeerd ligt het percentage nog hoger, want AAP-patiënten blijken in 30-50% van de gevallen tevens een AAA te herbergen^{1-3,6}. Opvallend genoeg blijkt de kans op een AAA zelfs nog groter indien het AAP bilateraal voorkomt, zoals ook bij patiënt A werd gezien².

Wat is nu de klinische consequentie van al deze epidemiologische wetenswaardigheden? Het AAP moet beschouwd worden als een uiting van een onderliggende dilaterend vaatlijden, als een goed zichtbare 'top van de ijsberg'. Deze wetenschap dwingt een behandelaar in geval van een aangetroffen AAP actief, in eerste instantie door lichamenlijk onderzoek en bij twijfel met behulp van CT-angiografie, naar andere aneurysmatische locaties te zoeken.

Een AAP kan zich op diverse manieren manifesteren. Een substantieel deel (29-45%) wordt ontdekt wanneer ze nog asymptomatisch zijn^{1-4,7}. Echter, ieder jaar wordt een kwart van deze asymptomatische AAP's toch symptomatisch en leidend tot artsbezoek^{1,5}. Dit percentage ligt veel hoger (68%) indien het asymptomatische AAP poliklinisch volgens een 'watchfull-waiting' schema wordt vervolgd. Een AAP kent verschillende klinische presentatievormen. Claudicatioklachten zijn veruit het meest voorkomend (40%), gevolgd door acute ischemie (30%) of chronische weefselischemie (20%).

De symptomatologie kan ruwweg in drie categorieën worden verdeeld. Ten eerste kunnen symptomen ontstaan door herhaaldelijke embolisatie van trombusma-

teriaal in het outflowtraject, te weten de crurale en pedale vaatboom. Ruim eenderde van de AAP's vertoont bij beeldvorming enige mate van trombusvorming^{2-5,7}. Occlusie van één enkel cruraal vat geeft slechts zelden symptomen van claudicatio, waardoor de patiënt in deze fase zich niet meldt. Echter, de lawines van stolsels kunnen continueren, waardoor ook een tweede en zelfs het laatste crurale vat verstopt raakt. De patiënt wordt meestal dan pas claudicatio of rustpijn gewaar. Acute chirurgische therapie bij een bedreigd been of ernstige rustpijn door embolisatie in de aanwezigheid van een popliteaal aneurysma is veelal onsuccesvol, zoals ook bleek bij onze patiënt B. Immers, het openblijven van een in de acute fase aangelegde bypass wordt grotendeels bepaald door een openstaand outflowtraject, hetgeen in de voorafgaande maanden juist geleidelijk asymptomatisch was dichtgeslibd. Amputatiepercentages tot 67% zijn in het verleden bij deze vorm van symptomatische AAP's gerapporteerd¹. Deze teleurstellende cijfers dwingen een clinicus om zeer kritisch om te gaan met een 'zogenaamd' asymptomatisch AAP. Altijd moeten bij zo'n patiënt op zijn minst de voetarteriën worden gepalpeerd. Ook moeten de tenen en voetzolen op tekenen van reeds opgetreden embolisatie worden gechecked. De afwezigheid van een of beide voetspulsaties, zelfs bij afwezigheid van claudicatio, is een dwingende indicatie voor het bepalen van de E/A index en teendrukken. Waarschijnlijk moet er in deze gevallen altijd visualiserend



Figuur 1. Echografisch beeld van een patiënt met een rupturerend popliteaal aneurysma van ruim 4,5 cm met uitgebreide wandstandige trombusmassa en hematoom buiten de wand.

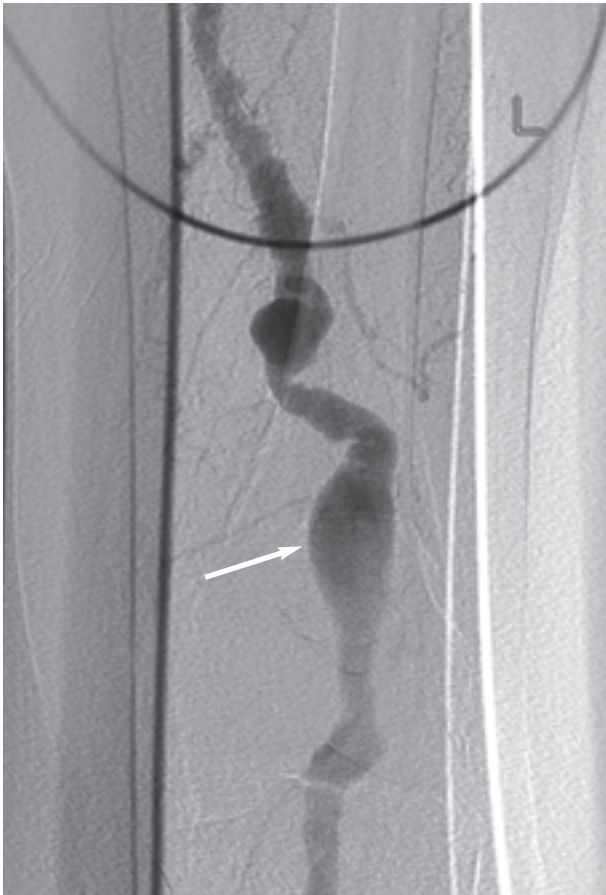
onderzoek (Seldingerangiografie, Magnetische Resonantie Angiografie of CTAngiografie) worden verricht gevolgd door een operatie.

Bij de tweede vorm van presentatie verraadt de AAP zich door een ruptuur in de vaatwand, hetgeen in ongeveer 4-6% van de gevallen optreedt^{1-4,7}. Figuur 1 laat een echo-afbeelding van een ruptuur zien. Vaak is er in retrospectie bij deze patiënten geleidelijk meer pijn in de knieholte ontstaan. De resultaten van chirurgisch ingrijpen zijn in deze situatie veelal beter, aangezien het outflowtraject meestal minder is aangedaan dan in eerdergenoemde situatie.

Een derde vorm van presentatie wordt bepaald door verdringing van belendende structuren door het zich geleidelijk uitdijende AAP. De nervus ischiadicus en zijn zijtakken kunnen worden gecompriemd met pijn, sensibiliteitsveranderingen en klapvoet tot gevolg (10%)^{4,7}. Ook kan de begeleidende vena poplitea worden gecompriemd, met diepveneuze trombose als consequentie (7%). Bij patiënt B moet in retrospectie de doorgemaakte veneuze trombose mogelijk ook in het kader van een AAP worden gezien. Bij iedere patiënt met een doorgemaakte veneuze trombose moet derhalve palpatie van de kniearterie worden verricht ter uitsluiting van een AAP. Ook moet tijdens Duplexonderzoek bij verdenking op diepveneuze trombose door de vaatlaborant worden gekeken naar de diameter van de a. poplitea.

Het moge duidelijk zijn dat het AAP in vele gedaantes voor het voetlicht kan treden. Zijn verschijningsvorm bepaalt de behandeling in grote mate. Bijvoorbeeld, verlies van motoriek en/of sensibiliteit van het aangedane been is altijd een indicatie tot spoedoperatie, waarbij het outflowtraject eventueel door een 'angiografie op tafel' kan worden beoordeeld. Peroperatief kunnen zonodig trombolytica -zoals eenmalig 250.000 I.U. urokinase- intra-arterieel worden gegeven. Daarentegen geeft een ruptuur of acute ischemie in de aanwezigheid van een AAP geeft de behandelaar nog wel enige uren tijd om een spoedangiografie te laten verrichten, waarbij de radioloog van tevoren moet worden geïnformeerd over de optie van eventuele trombolyse. Er is bij de behandeling van het AAP hoogstwaarschijnlijk geen plaats voor dotteren (risico op ruptuur, versleping van de trombus) of het aanbrengen van een 'stent' (dicht bij bewegend gewricht, waardoor kans op stentbreuk). Figuur 2 laat een typisch angiografisch beeld van dilaterend vaatlijden van de knieslagader zien. Het kronkelige verloop is karakteristiek. Figuur 3 laat een CT-scan ter hoogte van de knie van dezelfde patiënt zien. Opvallend is de grote hoeveelheid trombus, met slechts een klein gebied van flow.

Een getromboseerd aneurysma reageert het beste op trombolyse indien het acute moment van trombose niet langer dan twee weken is geleden en het aneurysma kleiner is dan 3 cm. Het blijkt dat bypasschirurgie succesvoller is als het gestolde AAP en een deels gestold outflow-traject door preoperatieve trombolyse wordt voorbehandeld. Tevens kan door een goede visualisatie van de onderbeensslagaders een optimale operatieplanning worden gerealiseerd. Trombolyse als monotherapie bij een AAP is symptoombestrijding en onvoldoende, omdat de oorzaak onbehandeld blijft.

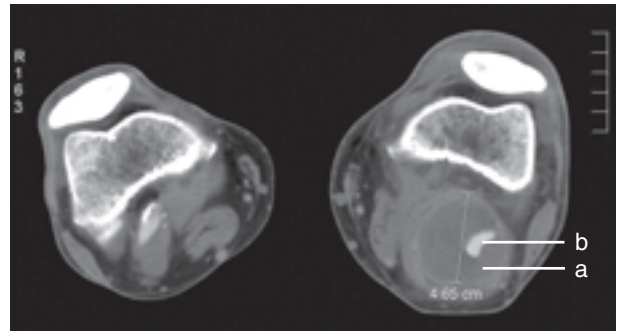


Figuur 2. Seldingerangiografie van hetzelfde popliteale aneurysma (pijl). Dit onderzoek wordt alleen verricht ter beoordeling van het outflowtraject. Aangezien alleen stromend bloed wordt afgebeeld, lijkt het aneurysma slechts klein en onbeduidend. Zie ook tekst bij figuur 3.

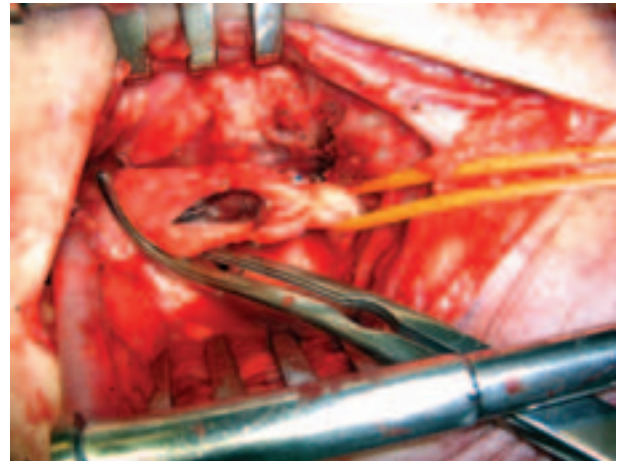
Indien de indicatie tot operatie is vastgesteld, verdient een autologe, veneuze, omgekeerde, infragenuale bypass de voorkeur. Figuur 4 laat de bevindingen tijdens de aanleg van zo'n bypass zien. De zeer grote trombus in het geopende aneurysma is duidelijk zichtbaar. Afhankelijk van dilatatie van de rest van het femorale traject kan de proximale anastomose in de lies of supragenuaal worden aangelegd. Het lijkt logisch om de popliteale arterie boven en onder het AAP te onderbinden. Dit zou het aneurysma als embolisatiebron uitschakelen en de kans op groei en ruptuur verminderen. Echter, uit recent onderzoek blijkt dat 33% van de geligeerde AAP's desondanks nog flow vertoont, waarvan de helft met expansieve groei, waarschijnlijk als gevolg van niet geligeerde collateralen¹¹.

Conclusie

Een aneurysma van de arteria poplitea (AAP) moet door anamnese, lichamelijk onderzoek, vaatlaboratoriumonderzoek (EAI, Duplex, teendrukken), aangevuld met angiografische visualisatie, in kaart worden gebracht. Bij de beslissing om chirurgisch in te grijpen door middel van een bypass spelen levensverwachting, vitaliteit, beschikbaarheid van autologe graft, de afwezigheid van de ADP en ATP, de aanwezigheid van trombus en een diameter van >2 cm alle een belangrijke rol. Ieder symptomatisch AAP moet met spoed worden geëvalueerd en spoedig worden geopereerd.



Figuur 3. CT-angiografie van dezelfde patiënt. Een fors aneurysma met een enorme trombus (a) wordt gezien, met slechts een klein lumen (b).



Figuur 4. Digitale opname tijdens het aanleggen van een veneuze bypass bij deze patiënt. Let op het vrijkomen van losliggende trombusmassa na opening van het verwijde vat.

Literatuur

1. Dawson I, Sie RB, van Bockel H. Atherosclerotic popliteal aneurysm. *Br J Surg* 1997; 84: 293-299.
2. Martelli E, Ippoliti A, Ventrizzo G. Popliteal artery aneurysms. Factors associated with thromboembolism and graft failure. *Int Angiol* 2004; 23(1): 54-65.
3. Wright LB, Matchett WJ, Cruz CP. Popliteal artery disease: Diagnosis and treatment. *Radiographics* 2004; 24: 467-479.
4. Sie RB, Dawson I, van Baalen JM, Schutze Kool LJ, van Bockel JH. Ruptured popliteal artery aneurysm. An insidious complication. *Eur J Vasc Endovasc Surg* 1997; 13: 432-438.
5. Galland RB, Magee TR. Management of popliteal aneurysm. *Br J Surg* 2002; 89: 1382-1385.
6. Aulivola B, Hamdan AD, Hile CN, Sheahan MG. Popliteal artery aneurysms: a comparison of outcomes in elective versus emergent repair. *J Vasc Surg* 2004; 39: 1171-1176.
7. Ascher E, Markevich N, Schutzer RW, Kallakuri S, Jacob T. Small popliteal artery aneurysms: Are they clinically significant? *J Vasc Surg* 2003; 37: 755-760.
8. Dawson I, Sie RB, van Baalen JM, van Bockel JH. Asymptomatic popliteal aneurysm: elective operations versus conservative follow-up. *Br J Surg* 1994; 81: 1504-1507.
9. Dawson I, van Bockel JH, Brand R, Terpstra JL. Popliteal artery aneurysms. Long-term follow-up of aneurysmal disease and results of surgical treatment. *J Vasc Surg* 1991; 13: 398-407.
10. Friedman SG, Friedman MS, Matas, Antyllus, and endoaneurysmorrhaphy. *Surgery* 1989; 105: 761-173.
11. Kirkpatrick UJ, McWilliams RG, Brennan MJ, Gilling/Smith GL, Harris PL. Late complications after ligation and bypass for popliteal aneurysm. *Br J Surg*. 2004; 91: 174-177.