

Dilemma's bij de behandeling van het geïnfecteerde aneurysma van de thoracale aorta

Auteurs

dr. A.M. Bosch, aios chirurgie, S.N. Blank, internist, dr. W.J. Prakken, chirurg

Samenvatting

Het primair geïnfecteerde aneurysma van de thoracale aorta ontstaat als gevolg van een infectie met micro-organismen uit een intravasculaire of extravasculaire infectiebron. Het betreft een zeldzame en zonder chirurgische behandeling levensbedreigende afwijking door ongecontroleerde sepsis of fatale bloeding.

Een case report van een 66-jarige man wordt beschreven en de therapeutische mogelijkheden bij een geïnfecteerd thoracal aneurysma worden geëvalueerd op basis van de beschikbare literatuur. De therapie-mogelijkheden bestaan uit een combinatie van antibiotica en een open of gesloten chirurgische correctie van het aneurysma. De open chirurgische behandeling bestaat uit debridement van de infectie en het inhechten van een in situ prothese of een extra-anatomisch herstel. Sinds het begin van de jaren negentig wordt de endovasculaire techniek ook voor het geïnfecteerde, thoracale aneurysma beschreven.

Bij de behandeling van het geïnfecteerde thoracale aneurysma bestaan verschillende dilemma's: duur van de antibioticatherapie, tijdstip en type van de operatie. Het weinig voorkomen van het geïnfecteerde thoracale aneurysma leidt ertoe dat klinische trials moeilijk een voldoende grote populatie kunnen includeren om zo uitspraken te doen met een hoge graad van evidence.

Trefwoorden

Infectie, thoracal aneurysma, aneurysma

Inleiding

Een primair geïnfecteerd (mycotisch) aneurysma van de thoracale aorta is een zeldzame aandoening. De infectie kan zich in alle delen van de thoracale aorta voordoen: de ascenderende aorta, de aortaboog en/of de descenderende thoracale aorta. Het natuurlijk beloop is zonder interventie in vrijwel alle gevallen fataal als gevolg van een oncontroleerbare sepsis of ruptuur van het vat¹.

Osler heeft de term mycotisch aneurysma geïntroduceerd in de late 19^{de} eeuw². Één procent van de aortae aneurysmata zijn geïnfecteerd. Chan vond 22 geïnfecteerde aortae aneurysmata in een groep van 2585 aneurysmata³. Van deze 22 waren er 15 geïnfecteerd én thoracal gelokaliseerd. Ieder micro-organisme kan worden gevonden bij een geïnfecteerd aneurysma. Meest voorkomend zijn Salmonella en Staphylococcus⁴. Symptomen zijn veelal aspecifiek, waaronder koorts en rugpijn. De definitieve diagnose wordt gesteld op basis van een CT-scan en bloedkweken (50-70% positief) of weefselkweken, alhoewel beide kweken negatief kunnen zijn. Wanneer een geïnfecteerd aneurysma is gediagnostiseerd volgt het dilemma van de juiste therapiekeuze.

Case report

Eind 2006 werd in Máxima Medisch Centrum locatie Eindhoven een 66-jarige man opgenomen op de afde-

ling interne geneeskunde in verband met buikklasten en een veranderd defecatiepatroon. De voorgeschiedenis van patiënt vermeldde reumatoïde artritis (2000), pleuritis, een orchidopexie rechts en een myocardi-farct (1993). Als medicatie gebruikte hij: methotrexaat 20 mg per week, foliumzuur 5 mg per week, fluvastatine 1 dd 40 mg, pantoprazol 1 dd 20 mg, carbasalaat-calcium 1 dd 80 mg.

Twee weken voor opname had de patiënt een periode doorgemaakt van braken, gepaard gaande met waterdunne diarree, koorts en koude rillingen. Hierna ontstond toenemend last van algeheel onwelbevinden, zwakte en regelmatig koude rillingen. Bij opname toonden de anamnese en lichamelijk en klinisch onderzoek thoracale rugpijn, koorts en een hoog leukocytenaantal. Het vermoeden rees reeds dat patiënt een geïnfecteerd aneurysma zou kunnen hebben. Een CT-scan van het thoracale en abdominale niveau liet naast de aorta een lokaal sacculair aneurysma zien op de overgang thoracale-abdominale aorta van 2,1 cm met infiltratie van het omgevende vetweefsel en zonder tekenen van ruptuur. Verscheidene kweken werden afgenomen en antibioticatherapie (ceftazidim 1 dd 2 g iv) werd gestart. Aanvankelijk steeg het CRP van 101 mg/l naar 356 mg/l in vier dagen om dan weer iets te dalen naar 217 mg/l in de volgende zes dagen. Ditzelfde gebeurde met het leukocytenaantal (9,4 -> 17,7 -> 13,5 x 10⁹/l) (ref. 4,0 - 10,0). Het Hb-gehalte daalde langzaam gedurende de opname van 8,7 naar 6,2 mmol/l (ref. 8,5 - 11,0). De nierfunctietesten bleven stabiel en de leverfunctietesten verslechterden iets (bilirubine 12 µmol/l

Correspondentie: annebosch@hotmail.com

(ref. <17), AF 184 U/l (ref. 40 – 120), gamma-GT 193 U/l (ref. <55), ASAT 74 U/l (ref. <35), ALAT 92 U/l (ref. <45), LD 524 U/l (ref. <250)).

Een sputumkweek was niet specifiek (mondflora en *Staphylococcus aureus*). Een feceskweek toonde een *Salmonella typhimurium*. Ditzelfde organisme werd gekweekt in de bloedkweeken binnen twee dagen. Gedurende de opname leek de patiënt klinisch iets te verbeteren, raakte hij koortsvrij en begonnen de ontstekingsparameters te dalen. Het geïnfecteerde aneurysma echter groeide van 2,1 naar 3,3 cm (exclusief de diameter van de normale aorta) op de CT-scan zes dagen later (figuur 1 en 2).

Het academisch ziekenhuis van de regio werd geconsulteerd. Aldaar werd een homograft repair voorgesteld en de operatie werd gepland. Patiënt overleed echter plotseling onder het beeld van een circulatiestilstand bij elektromechanische dissociatie, ondanks uitgebreide reanimatie en voordat het voorgestelde beleid kon worden geëffectueerd. Bij obductie werd geen zekere doodsoorzaak geïdentificeerd, al bleek de patiënt ernstig drie-vats coronarialijden te hebben met een afgesloten ramus circumflexus en een forse hoeveelheid bloed in de rechter thoraxhelft. Er was echter geen sprake van een massale longembolie, harttamponade of pneumothorax. Microscopisch onderzoek van het hart toonde een oud doorgemaakt myocardinfarct maar geen duidelijke tekenen van recente infarctering. Het geïnfecteerde aneurysma werd geïdentificeerd en bleek, hoewel met zeer dunne wand, intact.

Overzicht van de literatuur

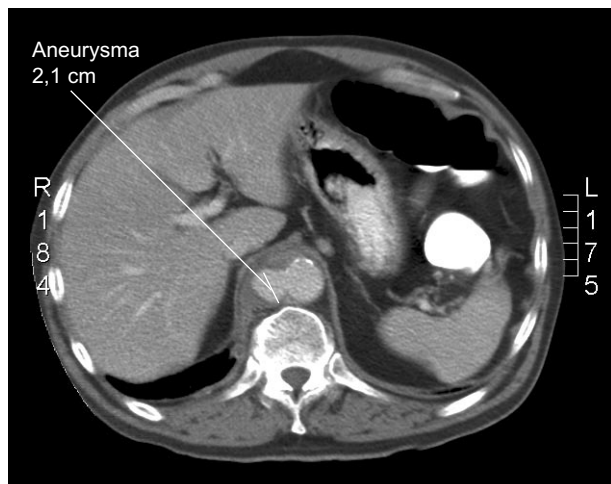
Het geïnfecteerde aneurysma van de aorta is een levensbedreigende aandoening. Om het geïnfecteerde aneurysma chirurgisch te behandelen worden verschillende behandelmogelijkheden in de literatuur beschreven. Het doel van een behandeling is de infectie blijvend onder controle te krijgen en de aortawand te herstellen, zodat het risico op ruptuur wordt geminimaliseerd. De conventionele operatie bestaat uit een uitgebreid debridement van de geïnfecteerde aorta en het omgevende weefsel met herstel van de circulatie

door middel van een graft (in situ ofwel anatomisch, d.w.z. op dezelfde locatie als het geïnfecteerde vat zich bevond, dan wel extra-anatomisch, d.w.z. buiten om het oude geïnfecteerde gebied heen). In vergelijking met de in situ techniek is de patency van de extra-anatomische bypass lager⁵.

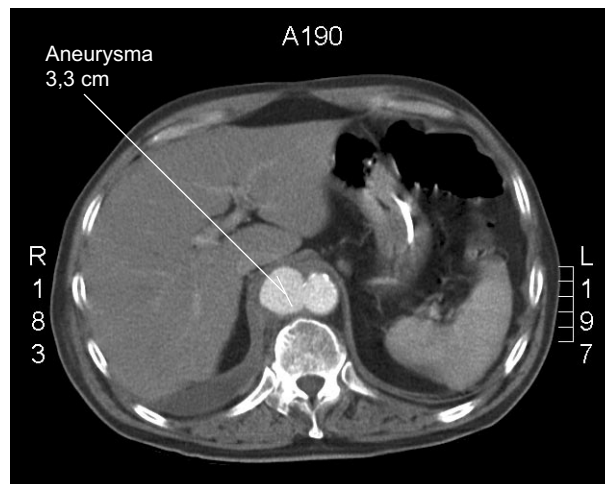
Ernstige complicaties bij de ingreep zijn het overlijden van de patiënt (12-50%, 85% bij een geruptureerd aneurysma), een paraplegie/paraparesis (tot 16%) of infectie van de graft (2,3-16%)⁸. Vooral bij de in situ techniek is het risico op aanhoudende dan wel recidief infectie niet verwaarloosbaar. Verschillende grafts zijn ontwikkeld om dit risico te verlagen: zilvergeïmpregneerd, in antibiotica gedrenkt of het gebruik van homograftmateriaal. Uit de hartklepchirurgie is bekend dat het ontstaan van endocarditis bij het gebruik van homograftmateriaal vijfmaal zo laag is⁶. Een nadeel van homograftmateriaal blijkt een verhoogde kans op (naad)aneurysmavorming. Ook kan autograftmateriaal worden gebruikt (pericard patch, eigen vene). Helaas wordt de operatieduur door het gebruik van deze ernstig verlengd.

Sinds de rapportages begin jaren '90 van de endovasculaire stentgraft ter herstel van de aneurysmatische aorta wordt deze therapie ook bij het geïnfecteerde aneurysma toegepast⁷. Dit is een minder invasief alternatief. Deze endovasculaire optie heeft een kleinere slagingskans als het aneurysma is geruptureerd, maar is een optie wanneer een open behandeling als gevolg van de conditie van de patiënt niet mogelijk is⁸. Bij patiënten bij wie de sepsis niet adequaat onder controle gekregen kan worden met antibiotica kan de endovasculaire stentgraft een tijdelijke maatregel zijn om de patiënt beter voor te bereiden op de definitieve chirurgie.

Over het gebruik van antibiotica zijn geen eenduidige richtlijnen. Over het algemeen wordt direct met antibioticatherapie gestart na het stellen van de diagnose. Dit wordt na de chirurgische therapie voortgezet zolang de tekenen van infectie persisteren met een minimum van zes tot acht weken. Als er geen organisme wordt gekweekt, worden antibiotica gegeven tegen de meest waarschijnlijke verwekkers, te weten: *Staphylococcus*



Figuur 1. CT-scan afbeelding sacculair aneurysma.



Figuur 2. CT-scan afbeelding sacculair aneurysma zes dagen na de afbeelding van figuur 1.

Tabel 1. Case series verschenen in de Engelstalige literatuur van de laatste 20 jaar met meer dan 5 casus

Auteur	Jaar	n	Lft (jr)	Therapie	Antibiotica duur (wk)	Follow-up (mnd (range))
Chan ³	1988	15		in situ	levenslang	3 - 86
Pasic ¹⁵	1993	6	43	in situ (verscheidene materialen)	4 - 8	72 (4 - 192)
Knosalla ¹⁶	1996	8	62,5	in situ (allograft)	levenslang	13 (1/5 - 34)
Müller ¹⁷	2001	13	64	in situ	longterm	30 (1 - 139)
Kyriakides ¹⁸	2004	7	63	in situ	13 - 26	
Jones ¹²	2005	9		endovasculair		36 (0 - 62)
Ting ⁷	2006	7	68	endovasculair	levenslang	34 (3 - 38)

aureus, Salmonella, Streptococcus species, gram-negatieve aerobes en anaerobes. Tevens kan de prothese voor het inhechten worden gedrenkt in antibiotica. Dit kan bijvoorbeeld in vancomycine of rifampicine of andere antibiotica waarvoor het veroorzakende micro-organisme gevoelig is⁹⁻¹¹.

Discussie

Helaas is de patiënt in onze casus niet toegekomen aan de chirurgische behandeling van het geïnfecteerde thoracale aneurysma. De behandeling van het niet-geïnfecteerde aneurysma gaat reeds gepaard met een hoge morbiditeit en mortaliteit. Door de bijkomende infectie zal dit bij het geïnfecteerde aneurysma hoger zijn. De optimale behandeling van het mycotisch aneurysma, het juiste tijdstip van operatie, de operatietechniek en de duur van antibiotica therapie blijven vooralsnog controversieel. Verschillende auteurs melden dat de virulentie van de infectie en het al dan niet onder controle krijgen van de infectie belangrijke factoren zijn die het risico van morbiditeit en mortaliteit bepalen^{12,13}. Over de duur van de antibioticatherapie bestaan verschillende vermeldingen. Over het algemeen wordt de behandeling voortgezet zolang de tekenen van infectie persisteren en minimaal zes tot acht weken.

De case-series van de afgelopen twintig jaar met een patiëntenaantal van meer dan vijf zijn kort samengevat in tabel 1. De beschrijvende onderzoeken vertonen natuurlijk een meer of mindere mate van selectie. De ziekenhuissterfte is gemiddeld 40%, afhankelijk van de uitgebreidheid van de chirurgie, de comorbiditeit van de patiënt en de instabiliteit als gevolg van sepsis of ruptuur. De virulentie van het micro-organisme in het geïnfecteerd aneurysma is een belangrijke factor in de mortaliteit. Opereren tijdens een ongecontroleerde sepsis resulteert in een hogere mortaliteit (80%), vergeleken met patiënten waarbij de operatie plaatsvond nadat de actieve infectie was behandeld met antibiotica (14%)¹⁴.

De behandeling van het geïnfecteerde, thoracale aneurysma kent verschillende mogelijkheden: antibiotica-therapie voor bepaalde duur of levenslang, open (in situ of extra-anatomische) chirurgische therapie of endovasculaire therapie. Een gerandomiseerde trial zou antwoord kunnen geven op de vragen over de

optimale techniek bij welk aneurysma, waar gelokaliseerd en bij welke patiënt. Gelet op de lage incidentie van het geïnfecteerde, thoracale aortae aneurysma valt het niet te verwachten dat een voldoende grote onderzoeksgroep voor een dergelijke onderzoek eenvoudig te includeren is. Reëler is het samenvoegen en nader analyseren van case-series met weinig selectie en een langetermijnfollow-up. Zo kunnen op de langetermijn uitspraken worden gedaan met enige mate van evidence. In de tussentijd blijven bij de behandeling van het geïnfecteerde thoracale aneurysma nog een aantal dilemma's bestaan.

Literatuur

1. Lin CY, Hong GJ, Lee KC, Tsai CS. Successful treatment of Salmonella mycotic aneurysm of the descending thoracic aorta. *European Journal of Cardio-thoracic Surgery* 2003; 24: 320-322.
2. Osler W. The gulstonian lectures on malignant endocarditis. *Br.Med.J.* 1885; 1: 469-470.
3. Chan FY, Stanley Crawford E, Coselli JS, Safi HJ, Williams TW jr. In situ prosthetic graft replacement for mycotic aneurysm of the aorta. *Ann Thorac Surg* 1989; 47: 193-203.
4. Patel S, Johnston KW. Classification and management of mycotic aneurysms. *Surgery, Gynecology & Obstetrics* 1977; 144: 691-694.
5. Haulon S, Destrieux-Garnier L, Decoene C, Gaudric J, Halna P, Koussa M. A Rare Case of Mycotic Aortic Pseudoaneurysm. *Eur J Vasc Endovasc Surg* 2002; 23: 272-274.
6. Pagano D, Guest P, Bonser RS. Homograft replacement of throaco-abdominal aorta for a leaking mycotic aneurysm. *Eur J Cardio-thorac Surg* 1996; 10: 383-385.
7. Ting ACW, Cheng SWK, Ho P, Poon JTC. Endovascular stent graft repair for infected thoracic aortic pseudoaneurysms- a durable option. *J Vasc Surg* 2006; 44: 701-705.
8. Ishida M, Kato N, Shimono T, Yasuda F, Tanaka K, Yada I, Takeda K. Limitations of endovascular treatment with stent-grafts for active mycotic thoracic aortic aneurysm. *Cardiovasc Intervent Radiol* 2002; 25: 216-218.
9. Stanley BM, Semmens JB, Lawrence-Brown M, Denton M, Grosser D. Endoluminal Repair of mycotic thoracic aneurysms. *J Endovasc Ther* 2003; 10: 511-515.
10. Goëau-Brissonnière O, Mercier F, Nicolas MH, Bacourt F, Coggia M, Lebrault C, Pechère JC. Treatment of vascular graft infection by in situ replacement with a rifampin-bonded gelatine-sealed Dacron graft. *J Vasc Surg* 1994; 19: 739-744.
11. Lachapelle K, Graham AM, Symes JF. Antibacterial activity, antibiotic retention, and infectin resistance of a rifampin-impregnated gelatine-sealed Dacron graft. *J Vasc Surg* 1994; 19: 675-682.

12. Jones KG, Bell RE, Sabharwal T, Aukett M, Reidy JF, Taylor PR. Treatment of mycotic aortic aneurysms with endoluminal grafts. *Eur J Vasc Endovasc Surg* 2005; 29: 139-144.
13. Moneta GL, Taylor LM, Yeager RA, Edwards JM, Nicoloff AD, McConnell DB, Porter JM. Surgical Treatment of Infected Aortic Aneurysm. *Am J Surg* 1998; 175: 396-399.
14. Chiba Y, Muraoka R, Ihaya A, Kimura T, Morioka K, Nara M, Niwa H. Surgical treatment of infected thoracic and abdominal aortic aneurysms. *Cardiovascular Surgery* 1996; 4: 476-479.
15. Pasic M. Mycotic aneurysm of the aorta: evolving surgical concept. *Ann Thorac Surg* 1996; 61: 1053-1054.
16. Knosalla C, Weng Y, Yankah C, Hofmeister J, Hetzer R. Using aortic allograft material to treat mycotic aneurysms of the thoracic aorta. *Ann Thorac Surg* 1996; 61: 1146-1152.
17. Müller BT, Wegener OR, Grabitz K, Pillny M, Thomas L, Sandmann W. Mycotic aneurysms of the thoracic and abdominal aorta and iliac arteries: Experience with anatomic and extra-anatomic repair in 33 cases. *J Vasc Surgery* 2001; 33: 106-113.
18. Kyriakides C, Kan K, Kerle M, Cheshire NJ, Mansfield AO, Wolfe JHN. 11-Year experience with anatomical and extra-anatomical repair of mycotic aortic aneurysms. *Eur J Vasc Endovasc Surg*. 2004; 27: 585-589.