Naam leereenheid: Ritme en geleidingsstoornissen deel 2

Domein: zorgvrager gebonden

Thema: Cardiovasculaire systeem

Inhoud leereenheid

De grondbeginselen van het E.C.G

1. Inleiding
2. Leerdoelen
3. studeeraanwijzingen
4. Leerkern
5. Zelftoets
6. Terugkoppeling
   - o Uitwerking van de opgaven
   - o Antwoorden op de zelftoets
   - o Literatuur

1. Inleiding:

1. Introductie van de leereenheid

Een ritmestoornis of aritmie wordt gedefinieerd als een stoornis in of verstoring van de normale regelmaat of frequentie van het sinusritme. Deze stoornis kan het gevolg zijn van prikkelvorming buiten de sinusknoop (ectopische prikkelvorming), van onfysiologische veranderingen in de regelmaat of frequentie van het sinusritme, bijvoorbeeld in de vorm van abnormale vertraging of versnelling van het sinusritme, of van een stoornis in de voortgeleiding van de sinusimpuls.
Niet elke stoornis in de prikkelgeleiding leidt tot een verstoring van het hartritme. Dit zal pas het geval zijn wanneer de blokkering zich voordoet op een kritieke plaats in de weg die de impuls in het hart moet afleggen, zoals bij de overgang van de sinusknoop naar het boezemmyocard, in de AV-knoop, in de bundel van His of in beide bundeltakken.
Met het oog op verschillen in de elektrografische manifestatie is het gebruikelijk geleidings- en ritmestoornissen apart in te delen.
In deze leereenheid gaan we de meest voorkomende Supraventriculaire ritmestoornissen bespreken waarbij je als student aangeleerd gaat krijgen het ritme op een systematische wijze te analyseren.
De indeling van ritmestoornisssen is gebaseerd op de plaats van de impulsvorming. Men onderscheidt drie categorieën:

1. supraventriculaire ritmestoornissen; 2. atrioventriculaire re-entrytachycardieën en 3. ventriculaire ritmestoornissen.

Een methodische / systematische benadering krijgt een structuur door de zorgbehoefte te beredeneren aan de hand van belangrijke lichaamsystemen. Elk systeem kent weer een aantal subsystemen die de werking van het systeem als het ware onderverdeeld.
Het subsysteem in deze leereenheid betreft het *ritme en geleidingsstoornissen* en valt onder het cardiovasculaire systeem.

Ritmes uit de av-junction

Ritmes uit het ventrikel

Deze leereenheid gaat over stoornissen van ritmes vanuit het **av-junction gebied** en ritmes vanuit **het ventrikel**

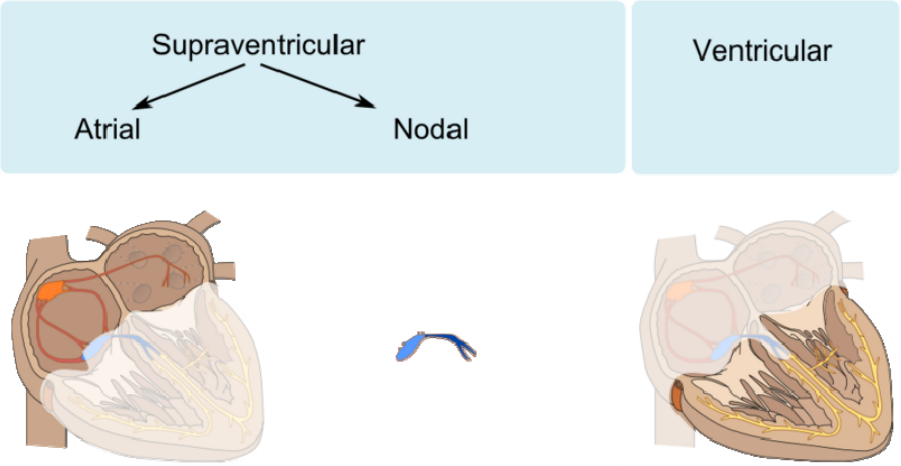

2 Leerdoelen:

2.1 Algemene doelen

Met competentiegericht opleiden in onze verpleegkundige vervolgopleidingen worden twee hoofddoelen nagestreefd.

Het *eerste doel* is uiteraard dat een aantal competenties worden verworven; namelijk die competenties die noodzakelijk zijn om op een goede manier de studeeropdracht(en) uit te voeren. Dit betekent dat er niet één bepaalde set aan competenties bestaat die voor iedereen hetzelfde is. De competenties die aangeleerd moeten worden, hangen onder andere af van je beginsituatie (welke competenties worden reeds beheerst). Wel zijn er om vaardig aan de leereenheid te kunnen beginnen een aantal competenties die iedereen moet bezitten.

Het *tweede doel* is te leren jezelf te ontwikkelen. Dit betekent dat het werken aan en het beantwoorden van bijvoorbeeld de volgende vragen als het ware een tweede natuur wordt: welke competenties bezit ik reeds, welke competenties heb ik nodig en zijn onvoldoende ontwikkeld, waar kan ik de benodigde kennis vinden, hoe kan ik mij de benodigde kennis en vaardigheden eigen maken, hoe ga ik efficiënt en effectief gedrag vertonen, hoe kan ik het leren versnellen, gaat het leren effectief en efficiënt en hoe kan ik dat verbeteren?

2.2 Specifieke leerdoelen

Leerdoelen:
Na bestudering van deze leereenheid ben je in staat om:

- De elektrische hartactiviteit op een monitorstrook te benoemen, beschrijven en beoordelen.
- ritmes vanuit het *av-junctional gebied en ventikel* te benoemen, herkennen en beoordelen
- oorzakelijkheid van ritmes uit het av-junctional gebied en ventrikel verklaren
- Interventies (medisch / verpleegkundig) van ritmes uit het av-junctional gebied en ventrikel definiëren beoogde resultaten van ritmes uit het av-junctional gebied en ventrikel beschrijven

3. Studeeraanwijzingen:

Ter verduidelijking of verdieping van de leerstof worden in deze leereenheid **verwijzingen** gedaan naar boeken, artikels en internetpagina's over dit onderwerp. Voor het bestuderen van deze leereenheid is het dus handig als je toegang hebt tot de bibliotheek van het ziekenhuis en/of het internet.
Verplichte literatuur voor deze leereenheid om opdrachten goed te kunnen vervolmaken is:

Ritme en geleidingsstoornissen in de praktijk
Mark van den Boogaard
ISBN 9035221435
Elsevier / de tijdstroom

Het bestuderen van de hele leereenheid zal ongeveer 4 uren kosten, al naar gelang de voorkennis die je van dit onderwerp hebt. Indien je de leerkern tijdens het studeren wil opsplitsen, kun je dit het beste doen aan de hand van de indeling in paragrafen zoals aangegeven in de inhoudsopgave.

4. Leerkern

Centraal in de leereenheid ‘Ritmes uit het av-junctional gebied’ staat de vaardigheid om ritmes- en ritmestoornissen te kunnen herkennen aan de hand van de gegeven systematiek.

Het av-junctional gebied omvat de av-knoop, de vezels die de anulus fibrosus doorboren en de gemeenschappelijke bundel van His. De av-knoop op zich wordt elektrofysiologisch in een drietal subgebieden onderscheiden:

- de atrionodale zone: de zone waarin de atriale vezels de av-knoop binnendringen
- de nodale zone: de av-knoop zelf`
- de nodale His-zone: een uitbreiding van de nodale zone naar de anulus fibrosus, het membraneuze septum en de bundel van His

Av-junction gebied

Voorheen werden de aan dit gebied ontspringende ritmes nodale ritmes genoemd, maar zoals zojuist is aangegeven bestaat dit gebied uit meer dan alleen een nodus. De term av-junctional ritmes is daarom een betere benaming. Om een goed inzicht te krijgen omtrent het typische karakter van ritmes uit het av-junctional gebied en ectopische stoornissen gaan we wederom op een systematische wijze te werk.

Ventriculaire ritmes

Ventriculaire ritmes vinden hun ontstaan in gespecialiseerde cellen in de ventrikels, Ventriculair weefsel bestaat net als het atriaal weefsel uit een tweetal typen cellen, namelijk gewone myocard cellen en gespecialiseerde cellen. Deze gespecialiseerde cellen treffen we aan in fascikels van de beide bundeltakblokken en in de prurkinje-vezels.

Als verpleegkundige zorg je voor een goede registratie van het hartritme, zowel op de monitor als op papier. Je dient daarom in staat te zijn afwijkingen te interpreteren. De verpleegkundige benadering (interpretatie, observatie en verpleegkundige interventie) staat dan ook centraal. In deze leereenheid krijg je een methodiek aangeleerd waarmee iedere afwijking kan worden opgespoord, geïnterpreteerd en gevolgd door een adequate verpleegkundige interventie. Als verpleegkundige heb je hiermee een instrument in handen waarmee je een belangrijke rol speelt bij de totale behandeling van de patiënt.

ritmeomschrijving

Hartritmebewaking

1. **ritme omschrijving** en observatie van het hartritme en volgens het (10 stappen model)
2. **Observatie van de patiënt** volgens de **P.E.S.-Structuur** (NANDA/Gordon)

De PES staat voor:

- De **P** van Problem (probleem, klachten, gezondheidsverstoringen en de reactie van de patiënt op de ziekte)
- De **E** van Etiologie met andere woorden de ziekteoorzaak (samenhangende factoren, oorzaken).
- De **S** van Signs en Symptoms (aanwijzingen en signalen van het probleem).

Vervolgens:

3. **Interventies** (medisch / verpleegkundig) (N.I.C)
4. **beoogde resultaten** (N.O.C)

Analyse

Ritmeomschrijving:
Men observeert, al dan niet met behulp van een computer, de afwijking in het hartritme en registreert deze.
Om vervolgens een inzicht te krijgen in afwijkende hartritmes is het belangrijk om te weten wat een normaal ritme is. Aan de hand van een systematische methodiek kun je een uitspraak doen betreffende het ritme en eventuele afwijkende ritmes (10 stappen model).

Met de *systematische beoordeling* doe je een uitspraak over:

1. een omschrijving van de elektrocardiografische kenmerken;
2. een conclusie;

10 stappen model

Systematische beoordeling van het elektrocardiogram bij ritmen.
Stap 1: Is het basisritme regelmatig of onregelmatig en hoe is de techniek
Stap 2: P-top analyse Zijn er P toppen?..... Wat is de frequentie van de P toppen omgerekend per minuut?..... Is de vorm van de P toppen onderling identiek, voltage en breedte?..... Zijn de PP intervallen regelmatig?..... Is het aantal P toppen gelijk aan het aantal QRS complexen?..... Is er sprake van een typische vorm van de P top?.....
Stap 3: PQ tijd/PR interval analyse Bepaal de tijdsduur van het begin van de P top tot het begin van het QRS complex?.... Wat kun je vertellen van die tijdsduur: normaal, tekort, te lang of steeds wisselend?.....
Stap 4: QRS complex analyse Zijn er QRS complexen?..... Wat is de frequentie van de QRS complexen omgerekend per minuut?..... Zijn de complexen uniform of multivorm?..... Zijn de RR intervallen regelmatig?..... Wat is de tijdsduur van het QRS complex?.....
Stap 5: Bepaal de oorsprong en de frequentie van het ritme Sinus…… Atrium?..... AV junction?..... Ventrikel?.....

Stap 6: Verstoring van het basisritme. Is er een pauze of is er een ectopische activiteit Prematuur complex?..... Escape complex?.....
Stap 7: ST segment Iso-elektrisch (op de basislijn) Elevatie……..... Depressie…….....
Stap 8: T toppen: vorm en voltage Voltage……..... Vorm: spits,afgevlakt, positief of negatief…….....
Stap 9: QT interval Bereken de QT tijd van het begin van het QRS complex tot aan het einde van de T top. Bepaal of deze tijd bij de frequentie past…….....……
Stap 10: Geef en beargumenteer de conclusie in zijn geheel en in relatie tot de context Wat is normaal, wat is afwijkend?....……..... Zijn er specifieke kenmerken? Mate van waarschijnlijkheid……..

Tijdens de observatie van het hartritme kan men gebruik maken van enkele hulpmiddelen:
Het ladderdiagram, het frequentielatje of de passer. Het ladderdiagram kan behulpzaam zijn bij de vaststelling van intervallen en relaties tussen atriale en ventriculaire activiteit. Het frequentielatje is behulpzaam bij de bepaling van de hartfrequentie, en de passer helpt bij de bepaling van intervallen.

In Figuur 1.1-1.2-1.3 zie je voorbeelden van hulpmiddelen die je kunt gebruiken bij het analyseren van het hartritme.

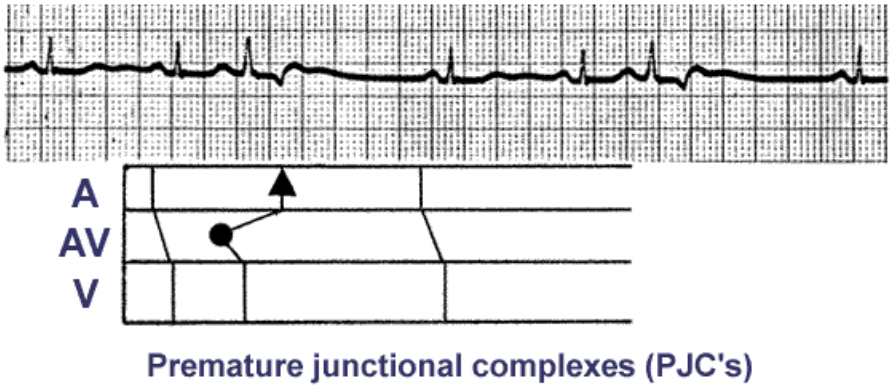

In figuur 1.1 zie je een ladderdiagram wat een prematuur junctional complex laat zien met retrograde geleiding

In figuur 1.2 : Passer: hulpmiddel bij de bepaling van de intervallen



In figuur 1.3: Het meetlatje als hulpmiddel voor het bepalen van de hartfrequentie maar eveneens handig met de gegevens aangebracht op het latje omternt allerlei andere bepalingen.

Observatie van de zorgvrager

Observatie van de zorgvrager

De volgende stap is de observatie van de zorgvrager waarbij men gebruik maakt van de PES-methodiek.

P
Men gaat het probleem analyseren.
Men dient uit te sluiten dat een eventueel loszittende elektrode of een plotselinge beweging van de patiënt de oorzaak is van de alarmering.
Wanneer de ritmestrook onvoldoende informatie geeft om de diagnose te stellen kan het 12-afleidingen ECG behulpzaam zijn. Van belang zijn ook eerdere geregistreerde ECG's en heeft het probleem zich al eens eerder voorgedaan bij deze zorgvrager.

E
Indien het noodzakelijk is dat men tot actie overgaat, zal men eerst altijd de ritme of geleidingsstoornis moeten plaatsen binnen de context van het ziektebeeld van de patiënt.
De interventie is immers afhankelijk van de oorzaak van de stoornis.

S
De gevolgen van ritme- en geleidingsstoornissen zij over het algemeen sterk afhankelijk van de ernst van de stoornis en de oorzaak ervan. Mogelijke gevolgen zijn hemodynamische consequenties in de vorm van plotselinge bloeddrukdaling, collaps, decompensatie cordis en klachten van agina pectoris. Het zijn deze symptomen die we bij de zorgvrager kunnen observeren en het beeld compleet maken om te komen tot onze diagnose.

Interventies

Interventies bij de zorgvrager (NIC)

Antiarhytmica

Afhankelijk van de oorzaak van de stoornis kan de behandeling op de korte termijn bestaan uit het toedienen van medicamenten, met name antiarhytmica. Soms bestaat de behandeling ook uit kaliumsuppletie of eliminatie of een

pacemaker.
Op de langere termijn wordt getracht de oorzaaak te bestrijden zoals bijvoorbeeld de decompensatie cordis, de klepafwijking of het coronairlijden.
In een aantal gevallen kan een patient met hardnekkige ritmestoornissen worden behandeld door middel van een operatie een tachycardiepacemaker of een implanteerbare defibrillator.

Resultaat

Resultaat (NOC)
Als laatste wordt het resultaat beschreven waarmee je als verpleegkundige de effecten van de interventies kunnen worden beoordeeld. Het beschrijven van zorgresultaten is van belang om de doeltreffendheid van zorg kwalitatief te kunnen beoordelen.

Als je als verpleegkundige volgens bovenstaande wijze te werk zou gaan zou je ieder ritme kunnen analyseren.

Studeeraanwijzing 1

Lees onderstaande casus en bekijk de daarbij passende hartritmes

Casus

Een jongetje van 10 maanden werd opgenomen in verband met cyanoseaanvallen met kortdurend bewustzijnsverlies. Er werd thuis tijdens zo'n aanval een tachycardie op de monitor gezien met een frequentie tussen 180/min en 220/min. Er werd veel aanvullend onderzoek verricht, inclusief neurologisch onderzoek bestaande uit een EEG en echografie van de schedel. Er werden echter geen afwijkingen gevonden. Er bleef wel een vermoeden bestaan van supraventriculaire tachycardie. Patiëntje kreeg voor uitgebreide cardiale evaluatie en een lange Holter-registratie.
Bij opname van de patiënt zag men een actieve, gezonde zuigeling. Er was in rust geen cyanose of dyspneu. Het lichamelijk onderzoek en laboratoriumonderzoek leverden behoudens een lichte leukocytose met een relatieve lymfocytose geen bijzonderheden op. Er werd een ECG vervaardigd, waarbij een sinusritme met een gemiddelde hartfrequentie van 135/min werd gezien. De P-toppen waren fors. Het PR-interval en de elektrische hartas waren normaal. Er waren geen geleidingsstoornissen. Het echocardiogram liet een normaal hart zien. Er werden gedurende 10 dagen 24-uurs-ECG-Holter-registraties gemaakt. Ze lieten alle een normaal sinusritme zien. De minimale hartfrequentie was 65/min, de maximale 191/min. Tijdens 2 dagen waren er af en toe solitaire uniforme PVC's met een maximumaantal van één per uur. Nadat moeder op verdere diagnostiek had aangedrongen, werd besloten tot elektrofysiologisch onderzoek. Met elektrofysiologische hartkatheterisatie met multipele extra stimuli op verschillende atriale en ventriculaire plaatsen konden geen hartritmestoornissen of ECG-afwijkingen worden opgewekt. Tijdens de opname deden zich geen aanvallen meer voor. Er bestond een sterk vermoeden van een supraventriculaire tachycardie of van zeldzame vormen van ventriculaire tachycardie. Dit vermoeden berustte met name op de belaste familieanamnese, te weten een vader met collaps bij een eenmalig geregistreerde re-entrytachycardie van de AV-knoop. Gezien de ernst van de aanvallen werd besloten tot implantatie van een ECG-recorder subcutaan in het abdomen om zo langdurig te kunnen registreren (figuur 1). Hiermee kan tijdens

een aanval een ECG worden geregistreerd en opgeslagen vóór en na het bedienen van een zogenaamde activator.

Figuur 1
Implanteerbare ECG-recorder, waarmee een I-kanaalsafleiding van het ECG wordt geregistreerd.

De patiënt werd hierna ontslagen.
De ouders bezochten de polikliniek met de 11 maanden oude jongen. Er was thuis een aanval geweest van hevig transpireren en tachypneu. Moeder had de activator gebruikt. De ECG-registratie liet een normaal sinusritme zien.
Een maand later werd patiënt met spoed met de ambulance naar ons ziekenhuis gebracht. Er had zich opnieuw een schijnbaar levensbedreigende gebeurtenis voorgedaan. Patiënt werd slap en bezweet op de grond aangetroffen met een snurkende ademhaling en blauw rond de mond. De activator werd toen gebruikt. Bij lichamelijk onderzoek werd een klam, bleek en alert jongetje gezien. Op het ECG bij opname was er een normaal sinusritme met een hartfrequentie van 150/min.
De ECG-recorder werd dezelfde dag nog uitgelezen, met als uitslag (figuur 2).
2): er was een vrij plotseling optredende tachycardie met een maximale hartfrequentie tot wel 230/min gedurende bijna 3 min. Daarna trad er een evenzo plotselinge bradycardie op met een minimale hartfrequentie van 32/min,
Figuur 2

A:
normaal sr

B:
overgang tachycardie naar bradycardie

C:
Bradycardie

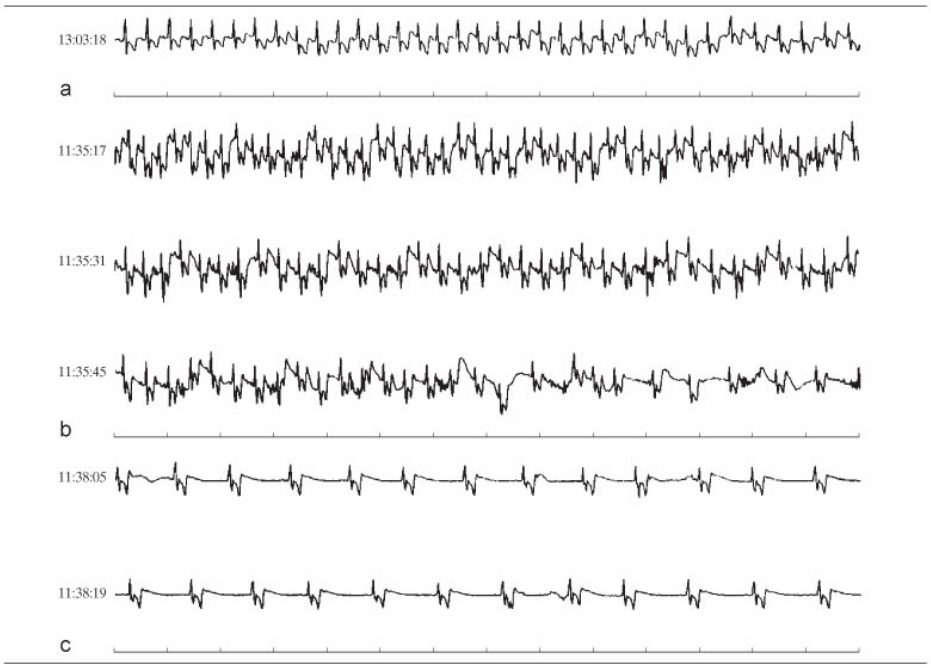

Langzaam ontstonden er weer normale QRS-complexen. De tachycardie hield zo'n 8 min aan tot het einde van de opgeslagen registratie. Klinisch had het kind zich goed hersteld.

Opgave 1:

Analyseer het bovenstaande ritme waarbij je een antwoord geeft op de volgende vragen:

1. Ritme omschrijving (10 stappen model)
2. Omschrijving (observatie) patiënt
    - P.E.S structuur
    - Interventies
    - Beoogd resultaat

Studeeropdracht 1

Bestudeer uit het boek van:
Mark van den Boogaard / Ritme en geleidingsstoornissen in de praktijk
Hoofdstuk: 4 blz 55 t/m 65.

Opgave 3:

Nadat je aan de slag bent geweest met studieopdracht 2 hebt ga je vervolgens de in dit hoofdstuk beschreven ritmes analyseren volgens:

1. Ritme omschrijving (10 stappen model)
2. Omschrijving patiënt
    - P.E.S structuur
    - Interventies
    - Beoogd resultaat

Ventriculaire ritmes vinden hun ontstaan in gespecialiseerde cellen in de ventrikels, Ventriculair weefsel bestaat net als het atriaal weefsel uit een tweetal typen cellen, namelijk gewone myocard cellen en gespecialiseerde cellen. Deze gespecialiseerde cellen treffen we aan in fascikels van de beide bundeltakblokken en in de prurkinje-vezels.

In sommige literatuur wordt het ventriculair escape ritme wel omschreven als ideoventriculair ritme. In feite gaat het bij dit ritme op zichzelf niet om een stoornis, bovendien ligt de oorzaak ervan niet in de ventrikels zelf. Immers, het betreft hier een of meer escape complexen vanuit de ventrikels die ontstaan omdat de impulsen vanuit de sinusknoop, de atria, of trager worden of geblokkeerd worden. Over het algemeen treedt dan het AV-junction escaperitme op. Wanneer dit echter niet gebeurt, ontstaat een escaperitme. Men spreekt van een escaperitme wanneer drie of meer escapecomplexen elkaar opvolgen. Het resultaat is een frequentie die gelijk is aan de inherente frequentie van de ventrikels. De frequentie ervan is ongeveer 20 tot 40 slagen/minuut

Opgave 3: Vraag
Een typische kenmerk van ventriculaire ritmes is het verbrede QRS-complex.
Verklaar de reden van deze verbreding van het QRS-complex

Een ander fenomeen is dat ten tijde van ventriculaire rtmes de p-toppen veelal geen relatie hebben met de verbrede QRS-complexen. Er is dus sprake van een AV-dissociatie.
Om een goed inzicht te krijgen omtrent het typische karakter van ritmes uit het ventrikel en ectopische ventriculaire stoornissen gaan we wederom op een *systematische wijze* te werk.

Studeeraanwijzing

Bekijk het onderstaande hartritme in figuur 3 en ga vervolgens naar opgave 4.

Figuur 3

Opgave 4:

Analyseer het bovenstaande ritme waarbij je een antwoord geeft op de volgende vragen:

1. Ritme omschrijving (10 stappen model)
2. Omschrijving (observatie) patiënt
   - P.E.S structuur
   - Interventies
   - Beoogd resultaat

Studeeropdracht 2

Bestudeer uit het boek van Mark van den Boogaard / ritme- en geleidingsstoornissen in de praktijk
Hoofdstuk: 5 blz 67 t/m 88.

Opgave 5:
Nadat je aan de slag bent geweest met studeeropdracht 2 ga je vervolgens de in dit hoofdstuk beschreven ritmes analyseren volgens:

1. Ritme omschrijving (10 stappen model)
2. Omschrijving patiënt
    - P.E.S structuur
    - Interventies
    - Beoogd resultaat

5. Zelftoets

Vraag 1

- Geef een omschrijving van een **av-junctional** escape ritme
- Wat zijn de elektocardiografische kenmerken daarbij?
- Wat kunnen de mogelijke de oorzaken zijn van dit ritme zijn
- Wat kunnen de gevolgen, zowel hemodynamisch als algemeen zijn?
- Wat is hierbij de beoogde therapie?

Vraag 2

- Welke ritmes vallen er onder de groep **Supraventriculaire tachycardien**;
- Waar heeft een SVT zijn oorsprong?

Vraag 3

- Geef een omschrijving van **Accelerated idioventriculair ritme**;
- Wat zijn daarbij de elektrocardiografische kenmerken?
- Wat kunnen de mogelijke de oorzaken zijn van dit ritme zijn
- Wat kunnen de gevolgen, zowel hemodynamisch als algemeen zijn?
- Wat is hierbij de beoogde therapie?

Vraag 4

- Geef een omschrijving van **perematuur ventriculair complex**;
- Wat zijn daarbij de elektrocardiografische kenmerken?
- Wat kunnen de mogelijke de oorzaken zijn van dit ritme zijn
- Wat kunnen de gevolgen, zowel hemodynamisch als algemeen zijn?
- Wat is hierbij de beoogde therapie?

Vraag 5

- Geef een omschrijving van een **Ventrikelfibrilleren**;
- Wat zijn daarbij de elektrocardiografische kenmerken?
- Wat kunnen de mogelijke de oorzaken zijn van dit ritme zijn
- Wat kunnen de gevolgen, zowel hemodynamisch als algemeen zijn?
- Wat is hierbij de beoogde therapie?

6. Terugkoppeling
6.1 uitwerking van de opgaven

Opgaven

Terugkoppeling opgave 1

uitwerking stap 1: Ritme omschrijving

Systematische beoordeling van het elektrocardiogram bij ritmen.
Stap 1: Is het basisritme regelmatig of onregelmatig en hoe is de techniek regelmatige basislijn zonder storing, regelmatig karakter
Stap 2: P-top analyse Zijn er P toppen? neen
Stap 3: PQ tijd/PR interval analyse Geen zichtbare p-toppen
Stap 4: QRS complex analyse Zijn er QRS complexen? ja Wat is de frequentie van de QRS complexen omgerekend per minuut? 50 sl/min Zijn de complexen uniform of multivorm? uniform Zijn de RR intervallen regelmatig? QRS-complexen herhalen zich met regelmatige interval. Frequentie tussen 50 sl/min Wat is de tijdsduur van het QRS complex? normaal bedraagt deze tussen de 0,6 en 0,10 sec en dat is het geval.
Stap 5: Bepaal de oorsprong en de frequentie van het ritme Sinus Atrium? AV junction? Gezien de frequentie en afwezigheid van p-toppen av-junctional gebied. (rekeninghoudend met de leeftijd van het kind Ventrikel?
Stap 6: Verstoring van het basisritme. Is er een pauze of is er een ectopische activiteit Prematuur complex? Neen, geen afwijkende complexen. Escape complex? neen
Stap 7: ST segment Iso-elektrisch (op de basislijn) neen Elevatie: neen Depressie: ja, St-depressies zichtbaar
Stap 8: T toppen: vorm en voltage Voltage: normaal Vorm: spits,afgevlakt, positief of negatief: normaal, positief
Stap 9: QT interval Bereken de QT tijd van het begin van het QRS complex tot aan het einde van de T top: tussen de 0,35-0,40 sec en dit is normaal Bepaal of deze tijd bij de frequentie past: ja
Stap 10: Geef en beargumenteer de conclusie in zijn geheel en in relatie tot de context Wat is normaal, wat is afwijkend? Gezien bovenstaande beoordeling, afwezigheid P-toppen, en trage kamerfrequentie met daarbij normale QRS-complexen: av-junctional ritme Zijn er specifieke kenmerken? Mate van waarschijnlijkheid

Uitwerking stap 2: Omschrijving (observatie) patiënt

***P**robleem:*
Een patiëntje met een av-junctional ritme.

***E**tiologie:*

- Onderdrukking van de sinusknoopfunctie onder invloed van versterkte vagale tonus.
- De volgorde tachycardie, vervolgens ernstige bradycardie met ischemie en daarna weer tachycardie, past bij verstikking. Bij een vasovagale syncope treedt er ook bradycardie op. Dit wordt veroorzaakt door hypervagotonie. Dit kan worden bevestigd met een oogboldruktest. Tijdens de oogboldruktest trad geen bradycardie op, hetgeen vasovagale syncope onwaarschijnlijk maakte. Bij 'breath holding spells' is er altijd veel onrust vooraf, bijvoorbeeld angst, pijn of woede. Men ziet dan eerst tachycardie, vervolgens door de breath holding een langzaam optredende matige bradycardie, gevolgd door tachycardie. Moeder beweerde dat er nooit onrust vooraf was. De diagnose 'Münchhausen-syndroom "by-proxy"' werd steeds waarschijnlijker.

***S**ymptomen:*
In principe is de frequentie van dit escape ritme hoog genoeg om een voldoende cardiac output te garanderen.De zorgvrager kan de volgende verschijnselen krijgen:

- duizeligheid
- vermoeidheid
- misselijkheid en braken.
- tachycardieën

Interventies:

- Observatie van het hartritme
- Hemodynamische controles en aandacht voor cardiale klachten.
- Oorzakelijkheid aanpakken
- Geef uitleg over de aandoening en het te verwachten beloop.

Beoogd resultaat:

- Het av-junctional ritme hoeft in de regel geen behandeling, alhoewel het gewenst is de oorzakelijkheid te bestrijden.
- Na het uitvoeren van de oogboldruktest werd aan vader verteld dat de oorzaak voor de onverklaarbare aanvallen niet op cardiaal gebied te vinden was en misschien van buitenaf kwam. Toen pas vertelde de vader iets over de voorgeschiedenis van zijn vrouw. In het verleden had zij thuis brand gesticht en was er sprake van automutilatie, waarvoor zij was behandeld. Zij had ook een moeilijke jeugd gehad zonder veel liefde en aandacht. Er werd gestart met gesprekken met de psycholoog. In het eerste gesprek met moeder vertelde de psycholoog haar te verdenken van verstikking van haar kind. Zij ontkende de beschuldigingen niet, maar beweerde zich er niets van te kunnen herinneren. Na een aantal gesprekken ontdekte zij dat zij mogelijk toch een rol had gespeeld bij de onverklaarbare aanvallen. Uiteindelijk herinnerde zij zich bij het zien van de kussens in de bank, dat zij haar zoon een kussen op het gezicht had gedrukt.
- Er vond overleg plaats met de Raad voor de kinderbescherming en de officier van justitie, waarna werd besloten dat moeder haar zoon in het ziekenhuis niet alleen mocht bezoeken. In afwachting van een plaats voor psychiatrische hulp mocht zij niet thuis verblijven.

Terugkoppeling opgave 2:

Uitwerking aan de hand van de verkregen informatie uit het boek van van den Boogaard

Terugkoppeling opgave 3:

De verbreding ontstaat doordat de depolarisatie en of repolarisatie niet volgens het normale geleidingssysteem verlopen en daardoor een lagere snelheid hebben.

Terugkoppeling opgave 4:

uitwerking stap 1: Ritme omschrijving

Systematische beoordeling van het elektrocardiogram bij ritmen.
Stap 1: Is het basisritme regelmatig of onregelmatig en hoe is de techniek regelmatige basislijn zonder storing, regelmatig karakter
Stap 2: P-top analyse Zijn er P toppen? neen Wat is de frequentie van de P toppen omgerekend per minuut? Geen p-toppen te onderscheiden Is de vorm van de P toppen onderling identiek, voltage en breedte? Geen p-toppen te onderscheiden Zijn de PP intervallen regelmatig? Niet van toepassing Is het aantal P toppen gelijk aan het aantal QRS complexen? Geen p-toppen te onderscheiden Is er sprake van een typische vorm van de P top? N.v.t
Stap 3: PQ tijd/PR interval analyse niet te beoordelen Bepaal de tijdsduur van het begin van de P top tot het begin van het QRS complex? Wat kun je vertellen van die tijdsduur: normaal, tekort, te lang of steeds wisselend?
Stap 4: QRS complex analyse Zijn er QRS complexen? ja Wat is de frequentie van de QRS complexen omgerekend per minuut? Traag, frequentie: 55 sl/min Zijn de complexen uniform of multivorm? uniform Zijn de RR intervallen regelmatig? QRS-complexen herhalen zich met een regelmatige interval. Frequentie tussen 55 sl/min Wat is de tijdsduur van het QRS complex? normaal bedraagt deze tussen de 0,6 en 0,10 sec en dat is niet het geval. Zijn duidelijk verbreed
Stap 5: Bepaal de oorsprong en de frequentie van het ritme Sinus Atrium? AV junction? Ventrikel? gezien de afwezigheid van p-toppen het regulaire, trage kamerritme met daarbij bizarre, verbrede QRS-complexen
Stap 6: Verstoring van het basisritme. Is er een pauze of is er een ectopische activiteit Prematuur complex? Neen, geen afwijkende complexen. Escape complex? neen
Stap 7: ST segment Iso-elektrisch (op de basislijn) ja

Elevatie: neen Depressie: neen
Stap 8: T toppen: vorm en voltage Voltage: normaal Vorm: spits,afgevlakt, positief of negatief: normaal, positief
Stap 9: QT interval Bereken de QT tijd van het begin van het QRS complex tot aan het einde van de T top: tussen de 0,35-0,40 sec en dit is normaal Bepaal of deze tijd bij de frequentie past: ja
Stap 10: Geef en beargumenteer de conclusie in zijn geheel en in relatie tot de context Wat is normaal, wat is afwijkend? Gezien bovenstaande beoordeling, Geen P-toppen, trage kamerfrequentie met daarbij verbrede QRS-complexen: idioventriculair ritme Zijn er specifieke kenmerken? Mate van waarschijnlijkheid

Uitwerking stap 2: Omschrijving (observatie) patiënt

Probleem:
Een zorgvrager met een traag hartritme ten gevolge van een idioventriculair escape ritme.

Etiologie:
Een idioventriculair ritme kan veroorzaakt worden door:
- Myocard ischaemie of infarct
- Onderdrukking van de sinusknoopactiviteit
- Geleidingsstoornissen
- Intoxicatie door digitalis of β-blokker
- Tamponade

Symptomen:
Ten gevolge van daling van de cardiac output kan de zorgvrager de volgende verschijnselen krijgen:
- duizeligheid
- vermoeidheid
- adam-stokes aanvallen (onvoldoende cerebrale perfusie)
- pijn op de borst

Interventies:
- Continu registratie en observatie van het hartritme
- Hemodynamische controles en aandacht voor cardiale klachten zoals pijn op de borst
- Medicamenteuze behandelingsvormen: atropine, isoprenaline
- Oorzakelijkheid aanpakken (bijv. bij intoxicatie)
- Geef uitleg over de aandoening en het te verwachten beloop.
- Zo nodig (tijdelijk) een pacemaker.

Beoogd resultaat:
Het escape ritme ventriculair is onbetrouwbaar. Daarom moeten we altijd bedacht zijn op het ontstaan van andere ectopische activiteit zoal het ontstaan van een ventriculaire tachycardie.
Bij totale uitval van dit escape ritme is er sprake van een asystolie.

Terugkoppeling opgave 5:

Uitwerking aan de hand van de verkregen informatie uit het boek van van den Boogaard

6.2 zelftoets

Zelftoets

antwoord vraag 1: AV-junctionaal (nodaal) ritme.

Omschrijving:
Bij een AV-junctional, nodaal of atrioventriculair ritme neemt een ectopisch focus in het AV-junctional gebied de functie van de sinusknoop als gangmaker over. Deze aritmie kan beschouwd worden als een escape-ritme.

Elektrocardiografisch:
De atrium- en ventrikelfrequentie bedragen meestal 40 tot 60.
Bij een retrograad blok worden de atria niet geactiveerd vanuit het AV-junctionaal gebied. Hierdoor kan er een atriumstilstand ontstaan.
De P-top is abnormaal: de P-top is meestal negatief en zit voor, in of achter het QRS-complex. Dit is afhankelijk of er sprake is van een hoog, midden of laag AV-junctional ritme.
Het QRS-complex is normaal.
De PQ-tijd bij een hoog AV-junctional ritme en normale retrograde geleiding is 0,12 sec. of minder. Bij een midden AV-junctional ritme valt de P-top samen met het QRS-complex. Bij een laag AV-junctional ritme is de PQ-tijd 0,12 sec. of minder.
Het ritme is langzaam en regulair

Oorzaken:
Onderdrukking van de sinusknoopfunctie onder invloed van de vagale reactie:
SA-blok;
sinusarrest;
sinusbradycardie;
onderwandinfarct;
Andere oorzaken:
sick sinus syndroom;
leasies ten gevolge van hartchirurgie;
tweedegraads AV-blok;
derdegraads AV-blok;
digitalisintoxicatie;
hyperkaliëmie.

Hemodynamische gevolgen:
In principe is de frequentie van dit escaperitme hoog genoeg om een voldoende cardiac output te garanderen.

Therapie:
Het AV-junctional ritme behoeft in de regel geen behandeling, alhoewel het gewenst is
de oorzaken te bestrijden. Zo zal een versterkte vagale reactie bestreden kunnen worden
door de toediening van atropine.
Bij een digitalisintoxicatie moet de dosering worden aangepast of eventueel de toediening van
Epanutin.

Antwoord vraag 2:

Onder de groep van supraventriculaire tachycardieën vallen:

- sinustachycardie
- multiforme atriale tachycardie

- atriale tachycardie
- atriumflutter
- atriumfibrilleren
- av-junctional tachycardie

De supraventriculaire tachycardie is dus een tachycardie welke zijn oorsprong heeft in het atrium.

Antwoord vraag 3:

Omschrijving:
Het accelerated idioventriculair ritme is ook bekend onder de benaming: - versneld idioventriculair ritme;
Ook nu komt de ectopische activiteit ergens uit de ventrikels.

Elektrocardiografisch:
De elektrocardiografische kenmerken van het AIVR zijn vrijwel gelijk als die van het IVR. Het enige verschil is dat de frequentie van het AIVR 60 tot 100 per minuut kan bedragen.

Oorzaken
en de gevolgen zijn gelijk als van het IVR. Ook wordt een AIVR gezien na een geslaagde thrombolytische therapie, wanneer de circulatie van het myocard zich herstelt.

Therapie:
De therapie is afhankelijk van hoe het AIVR is ontstaan.
Is het AIVR ontstaan naar aanleiding van een ventriculaire tachycardie, dan zijn de anti-arritmica de juiste medicijnen.
Is het AIVR echter ontstaan vanuit een langzaam ventriculair ritme dan moet dit ritme als een escape-ritme worden beschouwd en dan moet atropine of isoprenaline worden toegediend.
Hebben deze medicijnen geen resultaat, dan kan een (tijdelijke) pacemaker worden ingebracht.
Wordt het AIVR waargenomen als uiting van een succesvolle trombolyse, dan is een behandeling overbodig.

Antwoord vraag 4

Omschrijving:
Het PVC is een voortijdige slag. Een PVC valt vóór de te verwachte slag van het basisritme.
Het ectopisch focus bevindt zich in een van de ventrikels.

Elektrocardiografisch:
Een PVC veroorzaakt geen P-top. Is er echter wel een P-top aanwezig, dan staat deze zeer zeker niet in relatie met het PVC.
Het QRS-complex van het PVC is verbreed, dat wil zeggen breder dan 0,12 sec Vaak is het bizar en afwijkend van vorm in vergelijking met de vorm van het QRS-complex van het basisritme.
Het PVC veroorzaakt op het moment dat het zich manifesteert een irregulariteit in het basisritme.
De meest voorkomende vormen van het PVC:

- *unifocale PVC's* zijn PVC's die meestal dezelfde vorm hebben en afkomstig zijn van één en hetzelfde ventriculaire focus.
- *multifocale PVC's* variëren van vorm en zijn afkomstig van verschillende ventriculaire foci.
- *doublet van PVC's*: wanneer een slag van het basisritme gevolgd wordt door twee achtereenvolgende PVC's.

- *salvo, roffel of run van PVC's*: een reeks van PVC's achter elkaar.
- men spreekt van een *ventriculaire bigeminie* als na elke basisslag een PVC volgt. De PVC's zijn uniform.
- Bij een *ventriculaire trigeminie* volgt na twee basisslagen een PVC.
- *"Q on T"* of *"R on T"* zijn PVC's die in de vulnerable periode van de hartcyclus vallen. Het PVC valt dan in de voorafgaande T-top. Hierbij bestaat het gevaar voor ventrikelfibrilleren.

Oorzaken:
PVC's kunnen worden veroorzaakt door cardiale aandoeningen zoals:
- het myocardinfarct;
- coronaire insufficiëntie;
- acute en chronische myocarditis;
- mechanische prikkeling door:
  -hart- of thoraxchirurgie;
  -het inbrengen van een intracardiale catheter.
- het gebruik van bepaalde medicamenten zoals:
  -digitalis;
  -isoprenaline;
  -antidepressiva.

andere oorzaken voor het ontstaan van PVC's zijn:
- hyperthyreoïdie;
- hypokaliëmie.

PVC's komen in ongeveer 25 tot 30% van de gevallen bij gezonde mensen voor en worden dan veroorzaakt door:
- verhoogde activiteit van het sympatische zenuwstelsel;
- overmatig gebruik van koffie, alcohol en nicotine.

Hemodynamische gevolgen:
De hemodynamische gevolgen van PVC's worden onder meer bepaald door de vullingstijd van de ventrikels. Valt een PVC erg snel na de basisslag, dan zijn de vulling en dus ook de output verminderd. Komen meerdere PVC's per minuut voor, die alle een verminderde vulling en output hebben, dan zal de cardiac output natuurlijk dalen.

Algemene gevolgen:
PVC's kunnen de volgende aritmieën veroorzaken:
- ventriculaire tachycardie;
- ventriculaire flutter;
- ventrikelfibrilleren.

Therapie:
De behandeling van PVC's hangt natuurlijk af van de oorzaken.
Indien de PVC's een gevolg zijn van een bradycardie, dan is toediening van atropine gewenst.
Bij een hypokaliëmie wordt kalium toegediend.
In het geval van digitalisintoxicatie wordt de digitalistoediening gestaakt en kan overwogen
worden om Epanutin te geven.
Is er sprake van veel PVC's, multifocale PVC's of het "R on T" fenomeen dan bestaat de behandeling uit toediening van anti-arritmica zoals:
- amiodaron (Cordarone)
- disopyramide (Ritmoferine, Rythmodan);
- lidocaïne (Lidocaïne, Xylocard);
- procaïnamide (Pronestyl);
- propafenon (Rytmonorm).

Antwoord vraag 5:

Omschrijving:
Het ventrikelfibrilleren is een toestand met een volkomen ongecoördineerde en chaotische, elektrische activiteit in de ventrikels.
Onafhankelijk van elkaar depolariseren en repolariseren cellen in de ventrikels, resulterend in een karakteristieke, warrige, golvende elektrische activiteit op het elektrocardiogram.
Onderscheid is te maken in grof en fijn ventrikelfibrilleren.
Bij grof ventrikelfibrilleren is de amplitude groter dan bij fijn.

Elektrocardiografisch:
P-toppen, QRS-complexen, ST-segmenten en T-toppen zijn niet te onderscheiden.
Te zien zijn irregulaire en van vorm verschillende golven, die wisselend in amplitude en duur zijn.

Oorzaken:
Cardiale oorzaken zijn:
- acuut myocardinfarct;
- myocarditis;
- cardiomyopathie;
- status na hartchirurgie;
- contusio cordis ;
- diverse ritmestoornissen kunnen overgaan in VF.

Andere oorzaken:
- ernstige hypokaliëmie;
- ernstige digitalisintoxicatie;
- hypothermie;
- elektrische ongevallen.

Hemodynamische gevolgen:
Ventrikelfibrilleren is een zeer ernstige verstoring van het hartritme, die zonder ingrijpen in enkele minuten fataal eindigt.
Er is geen cardiac output meer, en binnen enkele seconden na het ontstaan verliest de patiënt het bewustzijn.
Ventrikelfibrilleren gaat nooit spontaan over.
In het merendeel van de gevallen is het ventrikelfibrilleren de oorzaak van plotselinge dood.
Een groot aantal patiënten met een acuut myocard-infarct bereikt nooit het ziekenhuis, omdat zij voor die tijd overlijden aan ventrikelfibrilleren.

Therapie:
Er is bij ventrikelfibrilleren slechts één therapie, namelijk defibrillatie.
Na defibrillatie kan men anti-arritmica toedienen om een recidief te voorkomen.
Bij patiënten met zeer hardnekkig ventrikelfibrilleren, dat onvoldoende reageert op medicatie, kan een automatische defibrillator (ACID) wordt ingebracht.

6.3 literatuurlijst

literatuurverwijzing

- Ritme en geleidingsstoornissen, Mark van den Boogaard
  Elsevier / de tijdstroom

- snelle interpretatie van ECG's, Dale Dublin,
  Elsevier / de tijdstoom

- Klinische elektrocardiografie, Prof. Dr. E.O. Robles de Medina
  Bohn Stafleu van Lochum

Internetverwijzing

- www.ecgpedia.org
- www.ecg-clopedia.nl